

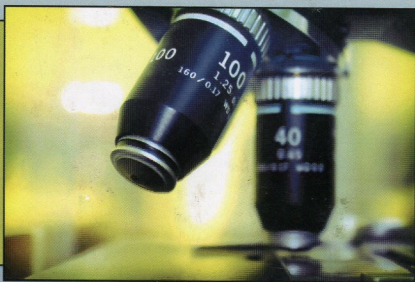
61
B0-11



VILNIAUS PEDAGOGINIS UNIVERSITETAS

RASA BOBINIENĖ

BENDROSIOS HISTOLOGIJOS LABORATORINIAI DARBAI



Serija
„Metodinės priemonės“

TURINYS

ĮVADAS	5
1. AUDINYS (TEXTUS EPITHELIALIS)	7
1.1. Paviršinis epitelis (epithelium superficiale)	7
1.1.1. Vienasluoksnis epitelis (epithelium simplex)	8
1.1.2. Daugiasluoksnis epitelis (epithelium multistratificatum)	12
1.2. Liaukinis epitelis (epithelium glandula)	17
2. JUNGIAMASIS AUDINYS (TEXTUS CONNECTIVUS)	19
2.1. Specialusis (ląstelinis) jungiamasis audinys (textus connectivus specialis)	20
2.2. Skaidulinis jungiamasis audinys (textus connectivus fibrosus)	24
2.3. Kraujas ir limfa (sanquis, lympa)	29
2.4. Griaučių jungiamasis audinys (textus connectivus skeleti)	37
2.4.1. Kremzlinis audinys (textus cartilagineus)	37
2.4.2. Kaulinis audinys (textus osseus)	43
LITERATŪRA	50